Aus der chirurgischen Universitätsklinik Utrecht.

Weitere Beiträge zur Casuistik der Darmausschaltung.

Von Professor Dr. A. Freiherr v. Eiselsberg.

Immer mehr wird die Indication zur Anlegung des Anus praeternaturalis eingeengt und dies mit Recht; trotz verschiedener zweckmässiger Schlussapparate, trotz mancher sinnreich erdachter Operationsverfahren [1]) ist es bisher nicht gelungen, einen guten Sphinkter zu bilden, der auch für flüssigen Stuhl und Winde sich continent erweist.

Wir verdanken diesen therapeutischen Fortschritt der Einbürgerung der partiellen und totalen Darmausschaltung als typische Operation in all den Fällen — und leider gehören dieselben zur Mehrheit — in welchen eine Radicaloperation der Stenose (Narbe, Tumor) durch Resection nicht ausführbar erscheint.

Da gerade in dieser Zeitschrift die ersten Fälle von Darmausschaltung publicirt wurden, [2]) brauche ich nichts Weiteres über die Geschichte dieses Eingriffes zu berichten und will hier nur kurz derjenigen physiologischen Untersuchungen [3]) gedenken, welche für die Einführung der von Salzer als Darmausschaltung bezeichneten Operation von Bedeutung waren, um hierauf über fünf Fälle zu berichten (zwei von totaler, drei von partieller Darmausschaltung), welche ich zumeist im vorigen Jahre zu operiren Gelegenheit hatte.

Die von Thiery und Vella begonnenen Versuche behufs Studiums des Darmsaftes in reinem Zustande nahmen in neuerer

[1]) Ich erinnere hier nur an die von Gersuny, Lauenstein, Willems, Rydygier, Witzel, Gleich u. A. angegebenen Verfahren, welche die Bildung eines Sphinkter bezwecken.

[2]) Siehe v. Hacker: Ueber die Bedeutung der Anastomosenbildung am Darme für die Verengerungen desselben. Wiener klin. Wochenschrift. 1888, 17, 18 und: Zur Operation der Darmanastomose. Wiener klin. Wochenschrift. 1892, 1; ferner Hochenegg: Ein Beitrag zur Cöcalchirurgie und zur Ileocolostomie. Wiener klin. Wochenschrift. 1891, 52. — v. Hacker hat bekanntlich zum erstenmale die partielle, Hochenegg die totale Darmausschaltung mit Erfolg ausgeführt.

[3]) Ich übergehe daher auch die Versuche Senn's an Hunden, welche für die Kenntniss der Enteroanastomose so wichtig sind.

Zeit Hermann und seine Schüler zu physiologischen, Salzer zu chirurgischen Zwecken wieder auf.

Hermann[4]) nähte die beiden Lumina des ausgeschalteten Stückes zusammen, so dass ein Ring dadurch gebildet wurde und fand dabei, dass sich nach einigen Wochen eine beträchtliche Menge von kothähnlichem Inhalte angesammelt hatte, woraus er den Schluss zog, dass das Secret der Darmwand für die Kothbildung eine wichtige Rolle spielt.

Dieser Befund, der später durch zwei Schüler Hermann's: Blitstein[5]) und Ehrenthal[6]), bestätigt wurde, konnte auch dann gemacht werden, wenn die ausgeschaltete Darmschlinge vorher desinficirt wurde (Bereustein[7]).

Es fand sich der Darm von einer grauen oder gelblichen Masse gefüllt, welche hauptsächlich aus desquamirten und zerfallenen Darmepithelien bestand; der periphere Theil dieser Masse bildete häufig ein an der Schleimhautoberfläche fest anliegendes Häutchen.

Salzer[8]) erprobte bei seinen Thierversuchen die a priori am gefährlichsten erscheinende, totale Verschliessung des ausgeschalteten Darmstückes, da ihm ja das Gelingen der anderen Arten von Darmausschaltung nach der von Thiery oder Vella angegebenen Methode von vorneherein zweifellos erschien. Mehrere Versuchsthiere vertrugen den Eingriff schlecht. Bei einem zwei Monate post operationem getödteten Hunde fand Salzer das ausgeschaltete Colon ascendens maximal von breiiger Masse gefüllt. Obwohl nun peritonitische Erscheinungen fehlten, waren multiple Schleimhautgeschwüre aufzufinden. Ein anderes Versuchsthier, bei dessen Operation ebensowenig, als in dem eben erwähnten eine Reinigung des ausgeschalteten Stückes erfolgt war, blieb vollkommen gesund; als der Hund neun Monate später getödtet wurde, zeigte sich das »wurstförmig« ausgeschaltete, 26 *cm* lange Ileumstück ad maximum contrahirt, so dass am Querschnitte fast kein Lumen mehr existirte. Nur minimale Mengen eines aus Epithelzellen bestehenden Detritus fanden sich vor. Die Darmwand selbst erwies sich gesund.

---

[4]) Ein Versuch zur Physiologie des Darmcanales. Pflüger's Archiv. 1890, 46.

[5]) Zur Physiologie der Kothbildung. Inaugural-Dissertation, Königsberg 1890.

[6]) Neue Versuche zur Physiologie des Darmcanales. Pflüger's Archiv. 1891, 48.

[7]) Ein Beitrag zur experimentellen Physiologie des Dünndarmes. Pflüger's Archiv. 1892, 53.

[8]) l. c. Ein Vorschlag zur Modification der Enteroanastomose durch völlige Ausschaltung des kranken Darmtheiles. Verhandlungen der Deutschen Gesellschaft für Chirurgie. 1891. — Ueber Darmausschaltung. Beiträge zur Chirurgie. Festschrift zu Ehren Billroth's. 1892.

Bei einem dritten grossen Hunde waren 40 *cm* von Ileum und Colon ringförmig ausgeschaltet worden. Das Thier wurde nach 10 Monaten (ohne dass es Krankheitssymptome dargeboten hätte) getödtet. Der ausgeschaltete Darm war in eine prall gefüllte Geschwulst mit gleichmässig dicken Wandungen umgewandelt, bei deren Eröffnung eine grosse Menge einer grauen Masse zum Vorschein kam.

Obwohl nun Salzer auf Grund dieser Versuche zu dem Resultate kam, dass die Darmausschaltung bei einem gesunden, gut gepflegten Thiere sogar bei Kothfüllung des vollständig zugenähten, ausgeschalteten Darmstückes nicht absolut gefährlich ist, räth er doch nicht zur Verwendung dieser Methode beim Menschen.

Reichel[9]) fand bei ringförmiger Darmausschaltung ebenso wie Salzer das Schaltstück mit einer grossen Quantität eines dicklichen Darmdrüsensecretes gefüllt.

Endlich hat Klecki[10]) verschiedene Experimente über Darmausschaltung angestellt und ist dabei zu dem Schlusse gelangt, dass in ausgeschalteten Darmschlingen ein reichlicher, kothähnlicher, oft mit Gasen vermischter Inhalt sich findet, wenn entweder die Darmwand pathologische Veränderungen aufweist, oder eine genügende Desinfection des Darmlumens nicht gelungen ist.

Wenn er den Dünndarm mechanisch reinigte und vor Allem durch den Magensaft vom Thiere selbst spülte, wurden nur geringe Quantitäten von Koth producirt.

Besonders möchte Klecki die Aufmerksamkeit der Chirurgen auf den von ihm beim Thiere gemachten Befund lenken, dass nach der Ausschaltung peritoneale Adhäsionen entstehen, welche die Mesenterialgefässe der ausgeschalteten Schlinge direct comprimiren und dadurch Circulationsstörungen hervorrufen können.[11]) Dies ist namentlich dann der Fall, wenn bei totaler Versenkung der ausgeschalteten Partie alle drei frischen Nahtlinien nahe an einander liegen. Auf Grund dieser Befunde glaubt Klecki, dass die Darmausschaltung beim Menschen nur selten zur Anwendung kommen wird.

Salzer betonte, dass die Darmausschaltung gegenüber der Entero-Anastomose folgende drei Vortheile darbietet:

[9]) Zur Pathologie des Ileus und Pseudo-Ileus. Deutsche Zeitschrift für Chirurgie. 1893, Bd. 35.

[10]) Eigene Untersuchungen über das Verhalten der Dünndarmresection. Centralblatt für Physiologie. VII, 23. — Ueber Darmausschaltung. Wiener klin. Wochenschrift. 1894, 25.

[11]) Vor kurzer Zeit fand Klecki (Recherches sur la pathologie de la peritonite d'origine intestinale. Etude de la virulence du colibacille. Annales de l'Institut Pasteur. 25. Sept. 1895, I, 9), dass die Virulenz des (im Hundedarm vorkommenden) Bact. coli sich sofort in einer abgeschnürten (incarcerirten) Darmschlinge wesentlich steigert. Der Inhalt derselben enthält für das Peritoneum viel giftigere Substanzen als der einer normalen Schlinge.

1. Unmöglichkeit des Kotheinflusses in die Stenose.
2. Vermeidung des Eindringens von Krankheitsproducten in den Darmcanal, z. B. bacillenhältiger Eiter aus der Stenose.
3. Möglichkeit einer medicamentösen und mechanischen Localtherapie.

Salzer erweitert die von v. Hacker für Entero-Anastomose aufgestellten Indicationen für die Darmausschaltung. [12])

Von den vier Möglichkeiten der Technik vollständiger localer Darmausschaltung:

1. totale Occlusion,
2. Anlegung einer distalen Fistel,
3. Anlegung einer proximalen Fistel,
4. Anlegung von zwei Fisteln, einer distalen und einer proximalen

empfiehlt Salzer die zweite Methode: Anlegung einer distalen Fistel. Die erste Modification scheint ihm trotz einiger günstig verlaufener Thierversuche zu gefahrvoll, während er die Anlegung einer proximalen Fistel als unlogisch, und die Anlegung zweier Fisteln als meist unnütz bezeichnet.

Die bisher bekannt gewordenen Fälle von totaler Darmausschaltung (16 an Zahl) stammen von Hochenegg[13]), Frank[14]), Obalinski[15]), v. Eiselsberg[16]) (2 Fälle), Körte[17]), Narath[18]), v. Erlach[19]), v. Baracs[20]), Oba-

[12]) Unter den von ihm angeführten zahlreichen Anzeigen zur localen Darmausschaltung seien besonders angeführt: 1. Complicirte Koth-Eiterfisteln (Schussverletzung, Incarceration, Typhlitis, Cöcumtuberculose). 2. Darmfisteln nach Perforation inoperabler Tumoren, ferner Arrosion des Darmes in Folge eines tiefen Eiterprocesses im Bauche. 3. Darmblasenfisteln (nach Perforation eines Carcinoma vesicae in den Darm). 4. Stenosis intestini, welche nicht radical exstirpirbar ist, wobei aber Darmausschaltung möglich ist. 5. Locale, inoperable Darminfectionen behufs Einleitung einer medicinischen Localtherapie (Actinomykosis).

[13]) Vide neueren Bericht über Hochenegg's Fall in: Chirurgische Eingriffe bei Blinddarmkrankheiten. Wiener klin. Wochenschr. 1895, 16—20.

[14]) Einige Darmoperationen mit Bemerkungen über die Darmnaht. Wiener klin. Wochenschrift. 1892, 27.

[15]) Zur totalen Darmausschaltung. Centralblatt für Chirurgie. 1894, 49.

[16]) Zur Casuistik der Darmausschaltung. Wiener klin. Wochenschrift. 1893, 8. Verhandlungen der Deutschen Gesellschaft für Chirurgie. 1894, Congressbericht, pag. 159.

[17]) Dieser besonders interessante Fall ist im Archiv für klin. Chirurgie. 1894, 48, beschrieben: Ausgedehnte Darmresection wegen Darmtuberculose geheilt durch Implantation des Ileum in das Colon und Exstirpation des auszuschaltenden Darmstückes.

[18]) Doppelausschaltung. Ein Fall von geheilter doppelter Dünndarm-Vaginalfistel. (Demonstration in der Wiener Gesellschaft der Aerzte am 24. November 1893.)

[19]) Ein Fall von Fistula ileo-vaginalis carcinomatosa, durch Darmausschaltung geheilt. Wiener klin. Wochenschrift. 1895, 24.

[20]) Ueber die totale Darmausschaltung etc. Centralblatt für Chirurgie. 1894, 27.

linski[21]), Funke[22]), Bier[23]) (3 Fälle). Wiesinger[24]), V. Wölfler[25]).

Ueber die Art der Ausschaltung in den einzelnen Fällen komme ich weiter unten noch zu sprechen.

Im Nachfolgenden soll zunächst über zwei weitere Fälle von Darmausschaltung berichtet werden.

Fall 1: Carcinom des Cöcums und des Colon ascendens (Stenosensymptome und heftige Schmerzen, Uebergreifen auf eine Ileumschlinge, daher nicht exstirpirbar), Ausschaltung des Cöcums und der untersten Ileumschlinge, sofortiges Verschwinden der Schmerzen und wesentliche Besserung der Stenosensymptome, bis elf Monate nach der Operation Exitus an allgemeiner Carcinose erfolgte.

27jährige Frau, welche dreimal entbunden hatte. Schon nach der zweiten Entbindung waren ab und zu heftige Schmerzen in der Cöcalgegend aufgetreten, welche kolikartig 2—3mal im Tage sich einstellten. Seit der im October 1891 erfolgten dritten Entbindung, welche im Uebrigen normal verlief, wurden die Kolikanfälle in der Cöcalgegend intensiver und stellten sich gleichzeitig häufiger ein. Sie traten 3—4mal während des Tages auf und dauerten etwa eine halbe Stunde; während der ganzen Nacht hindurch war oft die Kranke hievon geplagt und konnte nur dadurch, dass sie sich stark zusammenkrümmte, Erleichterung und Schlaf finden. Da nach dem Genusse von Nahrung die Schmerzen stets exacerbirten, nahm die Frau nur sehr wenig zu sich und magerte zusehends ab. Der Stuhlgang war dabei sehr angehalten.

Bei der im Mai 1894 erfolgten Aufnahme in die Utrechter chirurgische Klinik fand man bei der sehr abgemagerten, sonst gesunden Frau einen über faustgrossen, genau dem Cöcum entsprechenden Tumor, welcher druckempfindlich, grobhöckerig und hart war und sich nur wenig verschieben liess. Die Diagnose wurde auf Stenose des Cöcums, durch diesen Tumor bedingt, gestellt, indem die kolikartigen Anfälle als beim Durchtritt der Fäces durch die Strictur zu Stande gekommen aufgefasst werden mussten. Da bekanntlich am Cöcum so häufig auch einfach-katarrhalische oder tuberculöse Stricturen unter dem Bilde eines malignen Tumor auftreten können,[26]) konnte die Natur dieses Tumors nicht genauer präcisirt werden.

[21]) l. c.

[22]) Zur Casuistik der Darmausschaltung. Prager med. Wochenschrift. 1893, 32, 33.

[23]) Ueber Darmausschaltung (Physiologischer Verein Kiel, 29. Juli 1895) siehe Referat in der Münchener medicinische Wochenschrift, 1895, 51.

[24]) Ein Fall von totaler Darmausschaltung mit totaler Occlusion (Münchener medicinische Wochenschrift. 1895, 51).

[25]) Ueber einige Fortschritte auf dem Gebiete der Magenchirurgie (Prager med. Wochenschrift 1896).

[26]) Siehe besonders F. Salzer, Beiträge zur Pathologie und chirurgischen Therapie chronischer Cöcumerkrankungen. v. Langenbeck's Archiv. Bd. 43, 1.

Nachdem der Darm durch Laxantia und Klysmata so viel als möglich entleert worden war, wurde am 5. Juni 1894 in Narkose (Billroth'sche Mischung) die Laparotomie ausgeführt. Ein schief über die Cöcalgegend verlaufender Schnitt eröffnete die Peritonealhöhle. Sofort kam das Cöcum in Sicht, welches in einen grobhöckerigen, harten Tumor umgewandelt erschien, der nur wenig beweglich war. Eine Dünndarmschlinge zeigte sich mit dem Tumor verwachsen. Die nähere Untersuchung ergab, dass das Cöcum selbst und ein Theil des Colon ascendens in Tumormasse umgewandelt und der Tumor gegen den Darmbeinteller ziemlich stark fixirt war; eine Adhäsion zog zum rechten Ovarium. Das unterste Ileum erwies sich als frei, hingegen war eine etwa 20 *cm* oberhalb der Valvula Bauhinii gelegene Dünndarmpartie fest mit dem Theile des Tumors verwachsen, welcher dem Colon ascendens angehörte; ja es schien, als ob dieser Erkrankungsprocess auf die Dünndarmwandung selbst übergreifen würde (Fig. 1).

Mit Rücksicht auf die Ausdehnung der Erkrankung und die geringe Beweglichkeit des Tumors schien mir bei der stark heruntergekommenen Frau eine Exstirpation wegen der damit verbundenen Blutung (bei Ablösung des Tumors) zu eingreifend, weshalb ich die Darmausschaltung nach Salzer ausführte: Proximalwärts von der an dem Colon adhärirten Ileumschlinge wurde das Ileum nach vorheriger Compression mit sterilisirten Lampendochten durch-

Fig. 1.

trennt, hierauf das Colon ascendens distalwärts vom Ende des Tumor ebenfalls durchschnitten und nunmehr die proximale Schnittfläche des Dünndarms mit der distalen des Dickdarms vereinigt.

Da die beiden Darmlumina incongruent waren, wurde die Dünndarmschnittfläche durch eine vis à-vis dem Mesenterialansatze ausgeführte, 2 *cm* lange Längsincision vergrössert und in typischer

Weise (Wölfler'sche Darmnaht) mit dem Dickdarme vernäht (Fig. 2).

Da ein bequemes Herausleiten eines der Enden der ausgeschalteten Darmpartie nur unter Verlängerung des Hautschnittes ausführbar gewesen wäre, wurde die distale Schnittfläche des Ileums und die proximale des Colon ascendens jede für sich blind vernäht. Jener Theil der Vorderfläche des Colon, welcher bequem in der Mitte der Wunde sich einstellte und frei von Infiltration war, wurde (bei *f* in Fig. 2) durch zwei durchgestochene lange Nadeln in der Hautwunde suspendirt (analog dem Vorgange bei der Bildung eines seitlichen Anus praeternaturalis in zwei Zeiten).

Um sicherer eine Verunreinigung der Wunde zu vermeiden, wurde die Eröffnung für später verschoben. Im Uebrigen wurde die Bauchwunde in drei Etagen exact verschlossen.

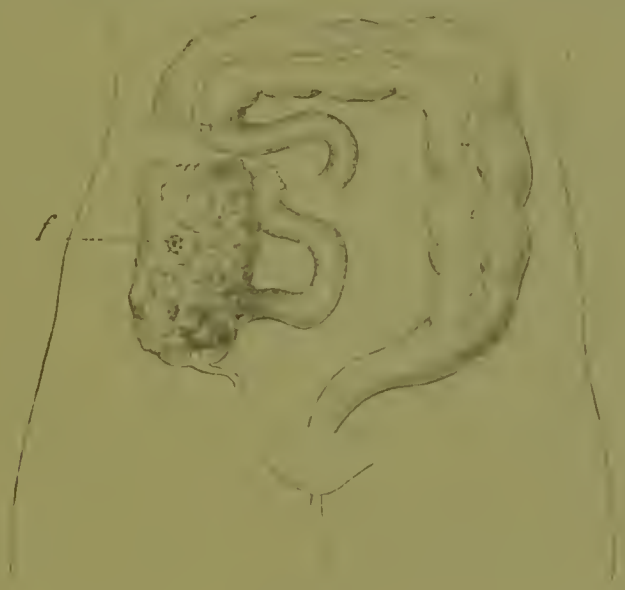

Fig. 2.

Der Verlauf war in den zwei ersten Tagen befriedigend, Temparatur und Puls normal; vor Allem waren sofort die kolikartigen Anfälle vollkommen verschwunden. Am vierten Tage stellten sich Symptome von localer Reizung des Peritoneums ein, so dass ich mit der Eröffnung der ausgeschalteten Darmpartie nicht mehr zögerte, wobei sich auch grosse Mengen von Fäces entleerten. Sofort schwanden die peritonealen Reizungserscheinungen und war der weitere Verlauf vollständig reactionslos:

Patientin blieb fortan gänzlich schmerzfrei, hatte guten Appetit und normale Stuhlentleerung. Die Fistel entleerte anfangs regelmässig Koth und Schleim, später herrschte die Schleimabsonderung vor. Beim Touchiren stiess der eingeführte Finger auf einen harten, blumenkohlartigen Tumor, der die Schleimhaut des ausgeschalteten Dickdarmes grösstentheils ersetzte; nur mit Mühe gelang es dem kleinen Finger, durch die Tumormasse

hindurch retrograd die Valv. Bauhinii zu passiren; das unterste Ileum war frei von Tumormassen. Die Patientin konnte, wesentlich gekräftigt, vollkommen schmerzfrei nach einem Monate entlassen werden.

Während der folgenden zwei Monate war der Zustand befriedigend. Dann begann die Frau wieder abzumagern, obwohl Appetit und Stuhlgang normal blieben und die Koliken nicht wiederkehrten.

Die Kranke wurde wieder an der Klinik aufgenommen. Die Cöcumfistel erwies sich als geschrumpft; beim Einbringen eines Drainrohres und folgender Spülung entleerten sich Fäces und nekrotische Carcinommassen, so dass die Fistelöffnung (ohne dabei das Peritoneum zu eröffnen) in Narkose vergrössert wurde, wobei sich in reichlichen Massen Fäces und nekrotisches Gewebe abstiessen. Der touchirende Finger fand den Tumor bedeutend vergrössert.

Vier Tage später hörte die Kothsecretion fast vollkommen auf, der Tumor wuchs jedoch rapid, bis er schliesslich pilzartig aus den Rändern der Fistel nach aussen hervorwucherte.

Auch im Abdomen nahm der Tumor an Volumen zu. Die Kranke, welche inzwischen abermals für einige Zeit das Spital verlassen hatte, wurde kachektischer und verlor den Appetit; die Stuhlentleerung blieb jedoch normal, auch waren keine Kolikbeschwerden mehr aufgetreten. Das exulcerirte Carcinom wurde an seiner Oberfläche sehr empfindlich und musste stets mit Vaselinelläppchen bedeckt werden, da sonst selbst leichtes Reiben des Verbandes bei Bewegungen der Patientin schmerzlich war.

Im März 1895 erkrankte sie an einer rechtsseitigen Pleuropneumonie und gleichzeitig wuchs in der Mitte des Sternums ein harter Knochentumor, der als Metastase aufgefasst werden musste. Die Secretion aus der Fistel war nur mehr wenig fäculent, hauptsächlich jauchig (bedingt durch zerfallene Carcinommassen).

Am 12. Mai, also etwas über 11 Monate nach der Operation, starb die Kranke an fortschreitender Carcinomkachexie.

Bei der Obduction zeigte sich äusserster Marasmus und Carcinommetastasen im Sternum, in den Lungen, in der Leber und im Peritoneum, weiters fand sich eine beträchtliche Flüssigkeitsansammlung in der rechten Pleurahöhle. Das Carcinom des Cöcum war durch einen derben Strang mit dem carcinomatös degenerirten rechten Ovarium in Verbindung.

Die Ileocolostomienahtstelle war deutlich zu finden, keine Stricturbildung daselbst; etwas proximal davor war das Coloncarcinom auf die Wandung des sonst normalen Ileum übergegangen, so dass schon Serosa und Muscularis davon eingenommen erschienen.

Die Mucosa jedoch war noch intact, auch war keine Stenosirung des Lumens dadurch erfolgt.

Das ausgeschaltete Dickdarmstück enthielt nur mehr Reste von normaler Schleimhaut, fast überall war dieselbe durch das Carcinom ersetzt, welches an der Oberfläche vielfach nekrotisirt schien. Die Schleimhaut des ausgeschalteten Dünndarmes war nur an der beim Berichte über die Operation beschriebenen Anheftungsstelle carcinomatös, im Uebrigen normal.

Fall 2: Kothfistel, welche nach intraperitonealer Versorgung eines Uterusfibromstumpfes (nach Kleeberg-Ohlshausen) zurückgeblieben war.

Als Ursache dieser Fistel wird eine im kleinen Becken verwachsene Dünndarmschlinge angesprochen und diese Schlinge ausgeschaltet. — Effect nur theilweise, da sich hinterher erweist, dass ausserdem noch eine Communication mit der Flexura sigmoidea besteht.

Wechselnde Kothsecretion aus der Fistel, die manchmal während mehr als einer Woche versiegt. — Nach $1^1/_2$ Jahren stärkere Secretion. — Versuch durch Laparotomie die Kothfistel zu heilen. — Zwei Verwachsungen der Flexur mit der Umgebung werden durch Wandresection aufgehoben — Befund einer grossen mit mehreren Darmlumina communicirenden Eiterhöhle. — Tod an Peritonitis nach 12 Stunden.

54jährige Frau, welche neunmal entbunden hat. Sie wurde im Februar 1893 in einer Krankenanstalt wegen eines Uterusfibroms (genaue Details sind mir nicht bekannt) operirt. Der Stiel wurde mit einem Nélatonkatheter abgeschnürt, hierauf versenkt. Der Verlauf war reactionslos; im unteren Wundwinkel entwickelte sich eine halbfaustgrosse Hernie der Operationsnarbe.

Die Wunde soll verheilt sein bis auf eine Fistel im untersten Winkel, aus der die Eitersecretion nicht versiegte, bis sich ein Jahr post operationem aus dieser Fistel eines Morgens spontan der etwa 10 *cm* lange Nélatonkatheder abstiess. Gleichzeitig damit entleerte sich viel Eiter, der deutlich mit Koth gemengt war. Von da an blieb die Kothfistel constant. Flatus und Fäces entleerten sich dadurch reichlich, wenn auch das grössere Quantum davon per vias naturales abging.

Die Patientin war durch ihre Kothfistel so belästigt, dass sie Heilung im Spitale suchte und sich im Juli 1894 an meiner Klinik aufnehmen liess.

Die Frau war schwach, angeblich abgemagert. In der Medianlinie des Abdomens zeigte sich eine Operationsnarbe, welche in ihrer unteren Hälfte eine etwa orangengrosse Hernie der Linea alba aufwies. Das unterste, etwa zwei Querfinger breit oberhalb der Symphyse gelegene Ende zeigte eine bohnengrosse Fistel, aus der sich Flatus und Fäces entleerten. Die Sonde gelangte etwa

12 *cm* weit in die Tiefe, ohne dass jedoch ihr Ende durch den ins Rectum eingeführten Finger gefühlt werden konnte.

Der Fall war schwierig zu deuten. Die Annahme, dass bei der Operation eine Darmschlinge durch das Drain seitlich gefasst und dadurch gangränös geworden wäre, war nicht zu vereinigen mit der Thatsache, dass die Darmfistel erst ein Jahr nach der Operation plötzlich auftrat. Wahrscheinlich ist es secundär zu einer acuten Exacerbation der chronischen Entzündung, welche der Fremdkörper unterhielt, gekommen und führte dieselbe zur Darmperforation.

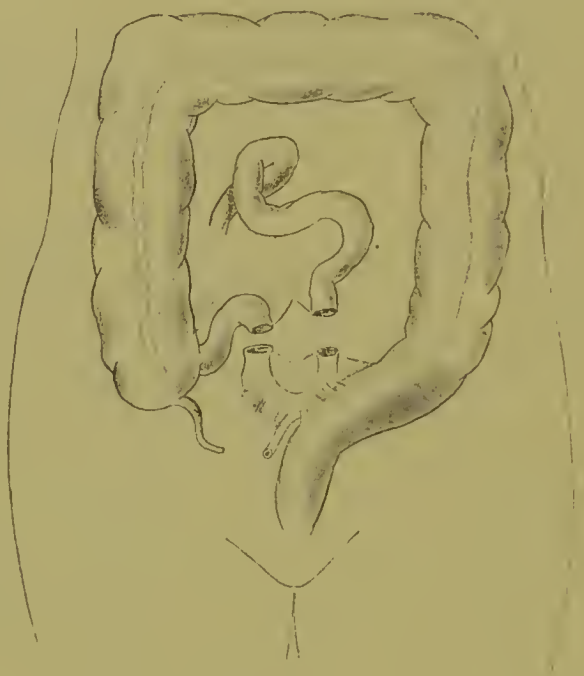

Fig. 3.

Die Kranke wurde auf schmale Diät gesetzt und mittelst Laxantia und Klysmen gründlich entleert und sechs Tage nach ihrem Eintritt ins Spital operirt:

Narkose mittelst Billroth'scher Mischung. Trendelenburg'sche Lage. Exacte Tamponade der Kothfistel mittelst eines Jodoformgazestreifens. Umschneidung der Fistel und Vernähung über dem eingeführten Streifen, um eine eventuelle Verunreinigung des Peritoneums während der Operation zu verhindern. Durch einen Medianschnitt bis zum Nabel wurde das Peritoneum geöffnet. Dabei ergab sich folgender Befund:

Der durch die Jodoformgaze zu einem derben Strang ausgedehnte Kothfisteleanal zog in der Tiefe des kleinen Beckens, entsprechend ungefähr der Stelle des Uterus (von welch letzterem nur ein Stumpf auffindbar war) zu einer daselbst fixirten Dünndarmschlinge, welche den unteren Partien des Ileum angehörte. Das Ileum selbst war an der Stelle in weiterer Ausdehnung

in Narbenmassen eingebettet. Auch die unmittelbar dahinterliegende Flexura sigmoidea war in dieser Schwiele fixirt. Dass die Kothfistel in die eben beschriebene Dünndarmschlinge führte, schien daher ausser Zweifel zu sein. Zur Sicherheit wurde übrigens noch der zu Beginn der Operation in die Fistel eingeführte Jodoformgazestreifen entfernt und eine lange Sonde eingeführt, welche leicht in beide Schenkel der Dünndarmschlinge gelangte. Mithin lag die Aufgabe vor, diese Ileumschlinge, welche die Ursache der Kothfistel abgab, zu exstirpiren, oder aber auszuschalten. Ersterer Eingriff erschien mir mit Rücksicht auf die vielen Verwachsungen, welche die Ileumschlinge im kleinen Becken aufwies, nicht gut ausführbar. Es wurde daher von einer Lösung der verwachsenen Ileumschlinge ganz abgesehen, hingegen das zu- und abführende Ende derselben durch Dochte comprimirt, durchgeschnitten (Fig. 3) und nun wieder durch Vernähen der proximalen Schnittfläche des zuführenden Dünndarms mit der distalen Schnittfläche des abführenden Dünndarms die Continuität des Darms hergestellt. Das ausgeschaltete Darmstück wurde ringartig in sich vernäht (Fig. 4). Ein Herausleiten eines der beiden oder beider Enden der ausgeschalteten Schlinge war mit Rücksicht auf die grosse Tiefe (im kleinen Becken) unmöglich. Auch sorgte die alte Fistel, welche offen gelassen werden sollte, für den Abfluss von Darmsecreten (Fig. 4).

Die Fistel wurde nun locker mit Jodoformgaze erfüllt, daneben ein Drain eingelegt und hierauf die Radicaloperation der Hernie der Operationsnarbe ausgeführt und die Bauchdecken (mit Ausnahme der Fistelöffnung) in drei Etagen vernäht.

Schon am folgenden Tage war der Zustand der Patientin besorgnisserregend: sie klagte über Schmerzen in der Wunde; der Puls wurde frequent, die Zunge trocken (Temperatur normal). Im Gesichte starke Röthung, wie das so häufig als Begleiterscheinung von septischer Peritonitis beobachtet wird. Es stellte sich leichter Meteorismus ein; keine Flatus. Man verabreichte etwas Thee und es wurde ein Ricinusölklysma gegeben. Letzteres bewirkte Stuhlentleerung und Windabgang. Doch entleerten sich zu unserer unliebsamen Ueberraschung auch Winde und Koth durch die Fistelöffnung, die als sicher ausgeschaltet zu betrachten war. Die bedrohlichen Allgemeinerscheinungen besserten sich nach regelmässig gegebenen Klysmen und Laxantien rasch, wohl aber entleerte die Kranke fortdauernd durch die alte Fistel Fäces und Flatus, und zwar anfangs mehr als vor der Operation.

Der weitere Verlauf war noch durch eine hypostatische Pneumonie complicirt, die jedoch glücklich verlief. Auch ein in der Mitte der Bauchwunde entwickelter kleiner Abscess heilte rasch nach der Incision.

Als die Patientin sechs Wochen nach der Operation das Spital verliess, war die Wunde in grösster Ausdehnung fest verheilt, nur bestand die alte Fistel nach wie vor. Aus ihr entleerten

sich noch Fäces, aber in geringerer Quantität als vor der Operation. Die Kothsecretion nahm allmälig ab und versiegte wiederholt durch 8—10 Tage, während welcher Zeit die bestehende geringe Secretion ausschliesslich eiterig war. Ab und zu jedoch roch das eiterige Secret fäculent.

Ein Jahr post operationem schien die Kothfistel gänzlich geheilt zu sein, doch stellten sich nach Injection von Milch in das Rectum einige milchige Tropfen in der Fistel ein.

16 Monate post operationem war der Zustand so, dass die Fistel oft durch 10 Tage bis zwei Wochen weder Flatus noch

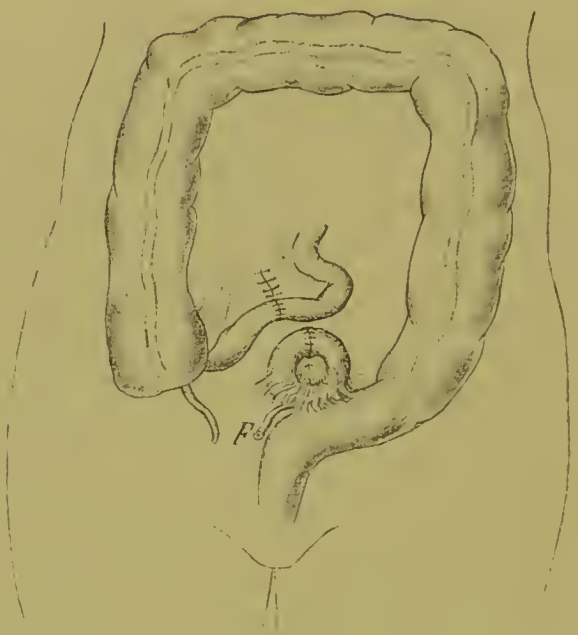

Fig. 4.

Fäces entleerte, dann aber dieselben in geringer Quantität wiederum auftraten.

18 Monate nach der Operation fühlte sich die Patientin viel weniger wohl: Häufige Koliken verbunden mit Obstipation belästigten sie so, dass sie sehr nervös wurde.

Die nach der Uterusexstirpation zurückgebliebene Bauchdeckenhernie hatte sich trotzdem, dass bei der Darmaussehaltung die Bauchdecken so gut es ging in drei Schichten genäht worden waren, wieder gebildet. Die Secretion von Fäces aus der Fistel hatte etwas zugenommen, so dass die Patientin zu einer weiteren Operation drängte, welche am 24. Januar 1896 leider mit ungünstigem Ablauf ausgeführt wurde: In Narkose, Trendelenburg'scher Lage wurde seitlich von der Fistel das Peritoneum durch einen Längsschnitt eröffnet. Es zeigte sich zunächst die ringförmig ausgestaltete Dünndarmpartie prall gefüllt, die Wandung an einzelnen Stellen nekrotisch. Wirklich erwies sich, wie vermuthet war, die Mitte der Flexur an einer etwa erbsengrossen Stelle mit der

Kuppe des Darmringes verwachsen und dadurch etwas eingeknickt. Diese Verwachsung wurde durch einen Scheerenschlag gelöst und der dabei eröffnete Dickdarm senkrecht zur Längsachse mit einigen Nähten vereinigt. Da aber eine zweite, weiter unten gelegene (schon dem Uebergang zum Rectum angehörige) Partie des Dickdarmes noch mit dem Darmringe (der theilweise bis tief ins kleine Becken hinabgezogen war) verwachsen war, schien zur klaren Uebersicht eine Spaltung dieses prall gespannten Ringes nöthig, was in einer horizontalen Ebene gemacht wurde, so dass ein unterer und oberer Halbring (4. Darmlumina) zu Stande kam. Bei dieser Spaltung entleerte sich dünner, eiteriger, putrid riechender Inhalt, der, makroskopisch besehen, völlig verschieden von dem Dünndarminhalte aussah. Durch vorher untergeschobene Compressen war so gut als möglich das Einfliessen der Flüssigkeit in das Peritoneum zu hindern gesucht. (Dies schien mir jedoch nicht gänzlich geglückt zu sein.) Nun erst konnten die Verhältnisse klar überblickt werden:

Mit dem unteren Halbringe war noch der obere Theil des Mastdarmes verwachsen. Diese Verwachsung wurde durch einen Scheerenschlag gelöst, hiebei eine längsverlaufende, etwa 2 *cm* lange Incision in den Darm gemacht und sofort durch Naht geschlossen. Mit dem oberen Halbringe schienen noch zwei Dünndarmschlingen seitlich verwachsen; da sich jedoch bei der Eröffnung Eiter, aber keine Fäces entleert hatten, wurde von einem weiteren Eingriffe bei der ohnedies schon collabirten Patientin abgesehen und der obere und untere Halbring in die Bauchdecke suspendirt (4 Lumina dem ausgeschalteten Darme angehörig) und die Bauchdecke im Uebrigen exact geschlossen.

Die Patientin erholte sich aus der Narkose, blieb jedoch schwach; Abends erbrach sie einigemale und starb plötzlich 12 Stunden post operationem.

Bei der Obduction fand sich beginnende Peritonitis. Die beiden Dickdarmnähte hielten fest. Die genauere Untersuchung ergab, dass der obere Halbring seitlich mit einer etwa taubeneigrossen Höhle (alte Abscesshöhle) in Verbindung stand, in welche hinein nicht weniger als 5 Darmfisteln mündeten. Sämmtliche Fisteln gehörten Dünndärmen an, welche seitlich mit der Abscesshöhle verwachsen und in dieselbe perforirt erschienen. Die Grösse der Perforation betrug Stecknadel- bis Federkielgrösse. Die Ränder der Perforation waren eben und nicht hart; man konnte keine besondere Ursache für den ulcerösen Process nachweisen. Ausserdem waren noch mehrere Dünndarmschlingen untereinander durch Adhäsionen verbunden. Diese Verwachsungen hatten schon seinerzeit be der Darmausschaltung die Operation sehr erschwert. Die untere Hälfte des Halbringes war innig mit dem Uterusstumpfe verwachsen, linkes Ovarium war erhalten, rechtes fehlte. Der Tod schien durch Peritonitis erfolgt.

Im ersten Falle erzielte die Darmausschaltung vollen Erfolg.

Die heftigen Schmerzen verschwanden total und sofort, ebenso wie die Stenosensymptome. Die Patientin konnte nach Hause entlassen werden und fühlte sich dauernd wohl. Das Carcinom wuchs allerdings weiter, jedoch ohne im Geringsten Stenosenerscheinungen zu bedingen, ja selbst als es sich nach aussen zu fungusartig vorwölbte, erfolgte die Stuhlentleerung normal.

Erst zuletzt griff die Neubildung, wie die Section dies auch zeigte, auf die Gegend der Ileocolostomienahtstelle über, ohne jedoch die Passage des Darmes zu behindern. Die Patientin erlag den Carcinommetastasen.

Besonderes Interesse verdient der zweite Fall, da die Verhältnisse ihrer Complicirtheit halber erst nachträglich gut erklärt werden konnten. Im Anschlusse an die Ligatur des Uterusstumpfes durch den zurückgelassenen Nélatonkatheter kam die Kothfistel (1 Jahr post operationem) zu Stande.

Diese Versorgung des Stumpfes (elastische Ligatur des Stumpfes und Versenken derselben [Kleeberg, Ohlshausen]) ist gewiss nicht empfehlenswerth; vor Allem nicht, wenn statt eines schmalen, soliden Gummibandes ein Nélatonkatheter genommen wird.

Das Verbleiben eines so voluminösen Fremdkörpers in der Bauchhöhle ist eben unter Umständen nicht ungefährlich; zum mindesten kann derselbe, wie die Erfahrung lehrt (bei Myotomien) zu langwierigen Eiterungen führen, durch welche er schliesslich per vaginam ausgestossen wird. Mit Rücksicht auf die in meinem Falle beobachtete starke Verwachsung scheint es mir möglich, dass man bei genauerer Nachforschung bei so mancher Patientin, welche in den Statistiken als geheilt bezeichnet ist, nachträgliche Erscheinungen von chronischem Ileus oder Kolik, vielleicht sogar eine Kothfistel finden würde.

Zweckmässiger ist für Myome die alte Methode der extraperitonealen Stielversorgung, vor Allem jedoch die in neuerer Zeit mit so vorzüglichem Resultate geübte retroperitoneale Versorgung des Stieles (nach Martin, Chrobak).

Da die in diese Kothfistel eingeführte Sonde in eine im kleinen Becken fest in Verwachsungen eingemauerte Dünndarmschlinge führte, musste ich annehmen, dass diese die alleinige Ursache der Kothfistel war und schaltete daher dieselbe ringförmig aus. Wohl war bei der Operation bemerkt worden, dass auch die Flexur mit einem kleinen Theile ihrer Wand an der Schwiele fixirt war. Ich konnte jedoch mit der Sonde nur in den Dünndarm und nicht aus demselben in die Flexur kommen, so dass vermuthet werden musste, dass dieser Strang solide sei.

Da kurz nach der Operation viel Koth kam, diese Secretion aber nach und nach wesentlich abnahm, ja ab und zu durch 10—14 Tage vollkommen versiegte, konnte man denken, dass die im Anfange bestehende, später noch ab und zu auftretende Secretion von kothartiger Masse aus dem Schaltstücke stamme, so wie dies Obalinski, Körte und ich (in meinem ersten Falle) beobachtet haben.

Da es mir aber ein Jahr post operationem gelang, in das Rectum eingespritzte Milch, wenn auch nur tropfenweise, in der Bauchfistel nachzuweisen, musste wohl noch das Bestehen einer, wenn auch nur recht feinen Fistel mit dem Darmcanale (Flexur) angenommen werden.

In der That erwies auch die auf dringenden Wunsch der Patientin vorgenommene abermalige Laparotomie sehr vielfache Adhäsionen und Perforationen der Därme untereinander, sowie Adhäsionen der Flexur an das ausgeschaltete Stück. Sicherlich hatte zur Zeit der Darmausschaltung (Juni 1894) zunächst nur die Communication zwischen Rectum und ausgeschalteter Dünndarmpartie bestanden. Erst nachträglich, wahrscheinlich in Folge der localen Peritonitis hatte sich die Verwachsung der Flexur mit dem ausgeschalteten Stücke gebildet.

Die Communication des ausgeschalteten Ringes mit der Dünndarmpartie war gewiss erst in letzter Zeit entstanden, wahrscheinlich durch die Wandnekrose begünstigt, vielleicht durch eine Art Klappenventil zeitlich verschlossen, da sich in den letzten Wochen zwar Darminhalt, doch anscheinend nur Dickdarminhalt durch die Fistel entleert hatte.

Was nun die Secretion aus dem ausgeschalteten Stücke betrifft, so zeigte sich, dass in einigen Fällen das Darmstück stark secernirte, ja selbst so stark, dass dadurch die nachträgliche Exstirpation des ausgeschalteten Stückes nöthig wurde (Körte, Obalinski).

In meinem ersten Falle zeigte sich, dass so lange, als die behufs Fistelbildung am ausgeschalteten Darmstücke in die Haut eingenähte Darmwand nicht eröffnet war, es zu stürmischen Erscheinungen kam (analog dem Falle Funke's).

Es kann also dieser Fall den eben erwähnten beigezählt werden, in welchen die Darmsecretion eine reichliche war.

Daneben sind andererseits einige Fälle berichtet, in welchen selbst bei Ausschaltung grosser Partien die Secretion aus dem Schaltstück rasch abnahm, ja sogar spontan fast versiegte (Hochenegg, Frank, Narath, Bier, Wiesinger).

Die drei Fälle von v. Baraes, Obalinski, Wiesinger[27]) beweisen endlich, dass die totale Versenkung des ausgeschalteten Stückes dreimal gelungen ist.

[27]) Hier handelte es sich ausschliesslich um Ausschaltung des Dickdarmes.

Es scheint wohl, dass, je mehr die Schleimhaut in der ausgeschalteten Partie durch den Krankheitsprocess zerstört ist, die Secretion desto geringer wird (ich konnte dies direct beobachten), indem mit dem Wachsthum des Carcinoms die fäcale Secretion auch geringer wurde. Auch ist die Secretion verschieden, je nachdem Dünn- oder Dickdarm ausgeschaltet wird (Reichel).

Dieses verschiedene Verhalten der ausgeschalteten Darmpartie findet ihre Analogie im Thierversuche, wo z. B. Salzer das einemal das Schaltstück vollgefüllt, in einem anderen Falle (dessen Technik nicht im Geringsten von dem ersterwähnten abwich) leer fand.

Reichel[28]) sowohl als Hochenegg[29]), der Erste auf Grund seiner Thierexperimente, der Zweite durch die weitere Beobachtung seines Falles von Darmausschaltung dazu veranlasst, warnen eindringlich vor der von v. Baraes und Obalinski befolgten Technik der Ausschaltung mit totaler Occlusion und bezeichnen sie als gefährlich.

v. Baraes[30]) kann sich hingegen, wenn er in seiner Entgegnung auf Hochenegg's Kritik die Berechtigung dieses Eingriffes aufrecht erhält, auf die zwei günstig verlaufenen Fälle berufen. Er hebt ferner die Vermeidung des langen Fortbestehens der Darmfistel und die Ersparung einer eventuellen zweiten Operation als Vorzüge seiner Operationsweise hervor.

Trotzdem möchte ich, so lange nicht zahlreichere Erfahrungen die Ungefährlichkeit der totalen Versenkung beim Menschen beweisen, mit Hochenegg und Reichel ganz entschieden an der Bildung einer Fistel festhalten, welche der eventuellen Bildung von Darmsecreten freien Abfluss gestattet. Man weiss eben niemals von vorneherein, ob viel oder wenig Secret sich bilden wird.[31])

Die Erfahrung in dem Falle Funke's, sowie in meinem Falle spricht auch nicht zu Gunsten der v. Baraes'schen Verallgemeinerung. Ohne Eröffnung des »Sicherheitsventils« (von v. Baraes) hätten wahrscheinlich rasch die Symptome

---

[28]) Ueber die Berechtigung der Darmausschaltung mit totalem Verschluss des ausgeschalteten Darmstückes. Centralblatt für Chirurgie. 1895.

[29]) Chirurgische Eingriffe bei Blinddarmerkrankungen. Wiener klin. Wochenschrift. 1895, 16—20.

[30]) Zur Frage der Berechtigung der totalen Darmausschaltung mit totalem Verschlusse des ausgeschalteten Darmstückes. Wiener klin. Wochenschrift. 1895, 28.

[31]) Wiederholt ist man dadurch überrascht, dass Laparotomirte im Laufe der ersten Woche nach der Operation reichliche Stuhlentleerung haben, trotz flüssiger Diät und gründlicher Entleerung des Darmes vor der Operation, und trotzdem, dass der Operateur bei der Laparotomie Gelegenheit hatte, sich von der Leerheit des Darmes zu überzeugen. In diesen Fällen ist der grösste Theil der Fäces nicht als Speisereste, sondern als Darmsecret aufzufassen.

der Peritonitis zugenommen. In diesen beiden Fällen, denen gerade der Werth eines Experimentes zukommt, erwies sich die Fistelbildung als direct nothwendig. Bleibt hingegen die Secretion von grösseren Quantitäten Darmsaftes aus, dann belästigt die Fistel den Patienten nur wenig, ja in dem Narath'schen Falle hatte die Patientin von den vier Fisteln nahezu keine Beschwerden und versiegte bald alle Secretion.

Die Fistelbildung ist also sicherer, und dort, wo sie sich als überflüssig erweist, von geringem Nachtheile.

Auch ist Localbehandlung der ausgeschalteten Partie nur von einer Fistel aus möglich.

Endlich sprechen die oben citirten Thierversuche Klecki's, durch welche er constatirte, dass die Virulenz des Bact. coli in dem constringirten Darme (incarcerirten Darmschlinge des Versuchsthieres [Hund]) sich wesentlich steigert, entschieden gegen das totale Versenken.

Wenn es auch nie beim Menschen nach Darmausschaltung zu so starken Stauungen kommen dürfte, als dies bei dem Thierexperimente der Fall war, ist jedenfalls der Inhalt der ausgeschalteten Darmpartie, welche nach aussen durch eine Fistel drainirt ist, weniger gefährlich als jener, welcher hermetisch geschlossen in der Tiefe liegt.

Von besonderem Interesse ist es, dass einigemale durch die Ausschaltung der früher unexstirpirbare Tumor so beweglich wurde, dass er secundär leicht zu entfernen war (Hochenegg, Obalinski, Körte, Wölfler).

Betrachten wir nunmehr sämmtliche bisher bekannten Fälle von Darmausschaltung, so lassen sie sich je nach der Versorgung der beiden Enden des ausgeschalteten Darmes in folgende Gruppen theilen:

1. Ausschaltung und Anlegen zweier, einer distalen und einer proximalen Fistel. Fünf Fälle: Hochenegg, Frank, Narath, Obalinski, Wölfler.

2. Ausschaltung und Anlegen einer proximalen Fistel. Drei Fälle: v. Erlach, Körte, Wiesinger[32]).

3. Ausschaltung und Anlegen einer distalen Fistel. Ein Fall: v. Eiselsberg[33]).

[32]) Diese Fistel wurde nachträglich geschlossen so dass dieser Fall auch sub 6 erwähnt werden könnte.

[33]) Hieher wäre auch der Fall von Bier zu zählen, in welchem in Folge der vielfachen Verwachsungen die klare Uebersicht so erschwert war, dass die Continuität des Darmes durch vollkommenes Vernähen unterbrochen wurde. Glücklicherweise gelang es, die schnell eintretenden Ileussymptome durch Anlegung eines Anus praeternaturalis zu coupiren. Schliesslich wurde durch erst partielle und später totale Darmausschaltung Heilung erzielt.

4. Benützung von bestehenden Fisteln:

a) Blindes Vernähen jedes Endes der ausgeschalteten Partie für sich (Wurstform des Schaltstückes). Ein Fall: v. Eiselsberg.

b) Vernähen der distalen mit der proximalen Schnittfläche der ausgeschalteten Partie, so dass ein completer Darmring zu Stande kommt (Ringform des Schaltstückes). Ein Fall: v. Eiselsberg.

5. Blindes Vernähen des distalen und proximalen Endes der ausgeschalteten Partie, jedes für sich und secundäres Anlegen einer neuen Fistel in der Mitte der ausgeschalteten Partie, dort, wo sich bequem und möglichst normale Darmwand einnähen lässt. Ein Fall: v. Eiselsberg.

6. Darmausschaltung mit vollständigem Abschlusse und Versenkung des ausgeschalteten Stückes. Drei Fälle: Funke, v. Baracs, Obalinski.

Mit Ausnahme der zuletzt (sub 6) erwähnten Technik erscheint jedwede zulässig.

Bevor das Verhältniss der totalen Darmausschaltung zur partiellen erörtert wird, möchte ich über drei Fälle von Enteroanastomose kurz berichten.

Den ersten Fall operirte ich noch als Assistent an der Klinik Billroth, die beiden anderen in Utrecht.

Fall I: Rasch wachsender Cöcumtumor, welcher Koliken und blutige Diarrhoen bedingt. Resection erscheint wegen Ausdehnung unausführbar. Enteroanastomose (Ileocolostomie). Sofortige Besserung, welche jedoch nur vier Wochen anhält. — Tumor wächst weiter — zwei Monate post operationem ist Patient durch fortgesetzte Darmblutungen sehr elend und herabgekommen.

41jähriger Mann, welcher drei Monate zuvor an Diarrhoen zu leiden begann, worauf sich bald eine schmerzhafte Geschwulst in der Cöcalgegend entwickelte. Trotzdem konnte er noch seine Arbeit verrichten. 14 Tage später bekam er plötzlich einen Schüttelfrost und Fieber. Er erbrach und verspürte heftige Kolikschmerzen, hauptsächlich in der Cöcalgegend. Dabei litt er wieder an Diarrhoe, der Stuhl war schwarz gefärbt. Durch Bettruhe erholte sich der Kranke wieder; oftmals aber stellten sich Koliken und Diarrhoen von schwarzen Massen ein. Er wurde dadurch rasch schwächer, magerte ab und merkte selbst das Wachsthum eines Tumors in der Cöcalgegend. Im Mai 1891, vier Monate nach Beginn der Erkrankung, wurde der Patient in die Klinik Billroth aufgenommnn. Er war mager, sehr blass und bot im Allgemeinen die Symptome einer starken Kachexie dar. Brustorgane normal.

In der Cöcalgegend war deutlich ein apfelgrosser, harter Tumor von nahezu glatter Oberfläche zu finden, welcher druck-

empfindlich war und sich etwas verschieben liess. Der Tumor wurde mit Rücksicht auf sein rasches Wachsthum und die häufigen Blutungen (sehwarzgefärbte Stühle) mit Wahrscheinlichkeit als ein Careinom angesproehen.

Bei der am 7. Mai 1891 vorgenommenen Laparotomie fand sich sofort nach Eröffnung des Peritoneums ein harter Tumor des Cöcums, der sich als viel grösser erwies, als dies bei der äusseren Untersuehung erschienen war, vor Allem war er an der Darmbeinschaufel etwas fixirt. Der Tumor war mit dem Peritoneum der Bauchwand vielfach verwachsen, auch zogen mehrere Netzstränge an ihn heran. Eine Entfernung dureh Reseetion schien zu eingreifend, auch die Darmausschaltung, die mit Rücksicht auf die wiederholten Blutungen wünsehenswerth gewesen wäre, erschien zu complicirt.

Es wurde daher zwischen der untersten Ileumschlinge und dem Quercolon eine Enteroanastomose (Ileocolostomie) angelegt und die Bauchdeeken wie gewöhnlich in drei Nahtreihen verschlossen. Der Wundverlauf war reaetionslos, die Heilung erfolgte per primam. Der Patient bekam bald guten Appetit und konnte alles gut vertragen, auch hatte er normale Stuhlentleerungen, ohne Kolikbeschwerden oder Blutbeimengungen. Nach drei Wochen konnte der Kranke das Bett verlassen und sah wesentlieh besser aus, obwohl der Tumor inzwischen merklieh grösser geworden war. Fünf Woehen nach der Operation, als der Patient das Spital verlassen sollte, stellte sich plötzlich wieder Schüttelfrost und Fieber ein, dazu gesellten sich wieder auf den Cöcaltumor localisirte Schmerzen. Der Mann magerte wiederum ab und entleerte sogar ab und zu wieder sehwarze Massen mit dem Stuhlgange. Er wünsehte nach Hause entlassen zu werden, und soll 2 Monate nach der Operation (wie seine Frau brieflich mittheilte) reeht sehwaeh gewesen sein. Ueber den weiteren Verlauf wurde nichts bekannt; doch muss mit Wahrscheinlichkeit angenommen werden, dass bald der Exitus erfolgte.

II. Fall. Enteroanastomose (Ileocolostomie) zwischen Ileum und Colon descendens wegen eines inoperablen Tumors des Quereolon, der als Careinom aufgefasst wurde — Heilung aller Stenosensymptome. — 20 Monate später ist der Tumor vollkommen geschwunden und die Patientin ganz gesund.

Bei einem 29jährigen Mädchen war im Juli 1892 in der gynäkologischen Universitätsklinik zu Amsterdam eine doppelseitige Salpingotomie wegen Pyosalpinx ausgeführt worden, worauf sie sich längere Zeit wohl fühlte, als sich im Laufe des Herbstes 1893 unter den Symptomen von chroniseher Darmstenose (hartnäckige Obstipation, ehronischer Meteorismus) eine Geschwulst in der Nabelgegend entwiekelte. Die Geschwulst war über mannsfaustgross, hart, höckerig, etwas beweglich und unmittelbar oberhalb des Nabels am deutlichsten zu fühlen. Die Patientin soll abgemagert

sein und litt an hartnäckiger Obstipation, die nur mit Hilfe von reichlich verabreichten Abführmitteln etwas zu bessern war. Symptome von Seite des Magens fehlten. Die Diagnose wurde mit Wahrscheinlichkeit auf einen malignen Tumor des Quercolon gestellt; die Stenosensymptome sprachen für eine Strictur des

Fig. 5.

Darmes. Das Fehlen von Magenbeschwerden bei Localisation der Geschwulst auf die Nabelgegend deutete auf einen Tumor des Colon, die rasche Zunahme der Krankheitserscheinungen endlich auf ein Carcinom.

Die am 20. Februar 1894 im Utrechter Diaconissenhause unter Narkose (Billroth'sche Mischung) vorgenommene Laparotomie ergab einen ausgedehnten, harten, höckerigen Tumor des Colon transversum, welcher wohl gegen 15 *cm* dieses Darmtheiles einnahm. Eine der untersten Ileumschlingen war an der Vorderhälfte dieses Dickdarmtumors fixirt, ohne dass aber der Dünndarm dadurch in seinem Lumen beeinträchtigt gewesen wäre. Eine Exstirpation schien mir mit Rücksicht auf die Grösse des Tumors schwer ausführbar. Zudem erwiesen sich bei genauerem Zufühlen die retroperitonealen Lymphdrüsen hart infiltrirt. Es wurde daher zwischen einer Ileumschlinge (proximalwärts von der Verwachsung des Dünndarmes mit dem Quercolon) und dem Colon descendens, eine seitliche Enteroanastomose ausgeführt, in der Länge von etwa 7 *cm* (vide Fig. 5). Complete Naht der Bauchdecken in drei Etagen. Die Heilung erfolgte prima intentione. Am fünften Tage post operationem erfolgte die erste reichliche Stuhlentleerung, welche fortan normal blieb. Die Patientin nahm ohne jegliche Beschwerde Nahrung zu sich. Der Meteorismus verschwand und das

Mädchen konnte bei bestem Wohlbefinden drei Wochen nach der Operation das Spital verlassen.

Spätere Erkundigungen ergaben, dass die Patientin sich andauernd wohl befand. Sie hat sich inzwischen verheiratet. Im October 1895, also 20 Monate nach der Ileocolostomie, sah ich die Patientin wieder.

Sie gibt an, sich wohl zu fühlen, schmerzfrei zu sein und normale Stuhlentleerung zu haben. Ausschen gut. In der Gegend, wo vor der zweiten Operation der Tumor zu fühlen war, ist nichts von einer Geschwulst zu entdecken. Beide Laparotomienarben sind linear.

III. Fall. Symptome von Stenosis intestini, die sich langsam, im Anschlusse an ein Trauma entwickelten. — Laparotomie. — Vielfache Adhäsionen, eine Darmschlinge ist durch Verwachsung ganz abgeknickt, zuführendes Rohr sehr weit, abführendes Rohr hochgradigst verengt. Enteroanastomose (Ileo-Ileostomie) zwischen beiden; ausserdem Lösung mehrerer Adhäsionen. Vollständige Heilung, die noch $1^1/_2$ Jahre post operationem andauert.

31jähriger Bauer wurde im Mai 1893 von einem beladenen Wagen in der Höhe der letzten Rippe überfahren. Bewusstlos brachte man den Mann nach Hause, woselbst der Arzt constatirte, dass keine äussere Verletzung vorhanden war, wohl aber fand sich in den Bauchdecken ein Hämatom und soll nach der Aussage des Arztes auch freie Flüssigkeit (Blut?) im Bauchraume nachzuweisen gewesen sein. Urin und Stuhlentleerung waren normal. Unter Bettruhe und Eisumschlägen besserten sich die anfangs heftigen Schmerzen bald, so dass der Patient nach 10 Tagen das Bett verlassen und nach 10 Wochen seine Arbeit wieder aufnehmen konnte. Der Appetit war gut, doch bekam ihm das Essen schlecht, indem constant ein bis mehrere Stunden nachher heftige Schmerzen auftraten, die sich meist links in der Höhe der letzten Rippe einstellten. Dazu kam es auch öfters zu Erbrechen von Galle, manchmal bis zu fünfmal täglich. Bei Diarrhoe (stärkere Peristaltik) war der Schmerz noch stärker. Der Kranke hatte unter diesen Unterleibsschmerzen stark zu leiden und nahm daher immer weniger Nahrung zu sich. Seit dieser Zeit magerte er auch zusehends ab.

Als er sich zu Beginn des Monats Mai 1894 an meine Klinik aufnehmen liess, fand man in ihm einen schwachen, mageren Patienten von nur 51 *kg* Körpergewicht; Abdomen aufgetrieben, starke Peristaltik sichtbar. Bei Palpation war nichts Abnormes zu fühlen, auch der Rectalbefund war negativ.

Mit Rücksicht auf das Entstehen von Unterleibskoliken und Stenosensymptomen nach dem Trauma war anzunehmen, dass bei der Verletzung eine Zerreissung des Peritoneums, respective des

Netzes zu Stande gekommen war und Stränge wahrscheinlich die Compression bewirkten. Nur durch die Laparotomie konnte eine Besserung erwartet werden. Der Eingriff wurde am 8. Mai 1894 in Narkose (mittelst Billroth'scher Mischung) ausgeführt: Laparotomie in der Medianlinie. Sofort nach Eröffnung des Peritoneums fiel es auf, dass in dem Omentum majus sich eine grosse Anzahl von Lücken befand, so dass es in ein grobmaschiges Gewebe umgewandelt erschien, dessen einzelne Stränge an die hintere Fläche der vorderen Bauchwand, besonders links und nach unten bis in die Gegend der Flexur reichten.

Alle diese Verwachsungen wurden zwischen je zwei Ligaturen getrennt und die Schnittfläche sofort mit Peritoneum übernäht (zur Vermeidung von neuen Adhäsionsbildungen). Als hierauf der Darm genau inspicirt wurde, ergab sich, dass der Magen normal war, dass aber einige Dünndarmschlingen zu einem Knäuel verwachsen waren. Es wurde vorsichtig an die Lösung gegangen, was auch gut gelang. Nur eine Dünndarmschlinge liess sich nicht entfalten, die beiden Schenkel der Schlinge waren in grösserer Ausdehnung, (etwa 10 *cm* Länge) innig miteinander verwachsen. Die Verwachsung war durch fibröses Gewebe bedingt, beim Versuche, dasselbe zu lösen, riss die Serosa ein. Der zuführende Schenkel der Schlinge war vier Querfinger, der abführende blos e i n e n Finger breit, an der höchsten Kuppe der Schlinge ging der breite Darm unvermittelt in den schmalen über. Diese Stelle musste wohl als die Hauptursache der Stenosenerscheinungen angesehen werden, weshalb zwischen zu- und abführendem Schenkel eine Enteroanastomose angelegt wurde (Länge der Fistel etwa $4^1/_2$ *cm*). Nachdem diese Operation vollendet war, wurden noch die übrigen Dünndärme genau inspicirt und, da nichts Abnormes mehr gefunden wurde, die Bauchdecken vollkommen in drei Schichten vernäht. Der Wundverlauf gestaltete sich reactionslos. Die Wunde heilte prima intentione.

Der Patient bekam vom fünften Tage an feste Nahrung, welche nunmehr ohne jede Beschwerde verdaut wurde, so dass er immer mehr verlangte. Er erholte sich sichtlich und war, als er $3^1/_2$ Wochen post operationem das Spital verliess, schon um 7 *kg* schwerer geworden. Ein Monat später neuerliche Zunahme um 5 *kg*. Er hatte weiterhin niemals Beschwerden, fühlte sich ganz wohl und berichtete im November 1895, also 18 Monate nach der Operation, dass er vollkommen gesund sei, niemals mehr eine Spur von Schmerzen verspüre, vortrefflichen Appetit und normale Stuhlentleerung habe und sich so wohl fühle als vor dem Unfalle. Das Körpergewicht beträgt 74 *kg* (23 *kg* mehr als vor der Operation!).

Somit ist in drei Fällen durch die Enteroanastomose ein operatives Resultat erzielt worden, d. h. es sind jedesmal die Stenosenerscheinungen geschwunden; zweimal war dieses Resultat ein dauerndes und besonders günstiges.

Zweimal handelte es sich anscheinend um inoperable Tumoren (Cöcum, Colon transversum) und schien hier die einfache Enteroanastomose am meisten am Platze, weil bei den schwachen Individuen schnell operirt werden musste. In dem ersten Falle wucherte das Carcinom rasch weiter und machte dem Patienten anderweitige Beschwerden (blutige Diarrhoe). Der Erfolg war nicht von Dauer. Vielleicht wäre die totale Ausschaltung mehr am Platze gewesen.

In dem zweiten Falle blieb jedoch, trotzdem, dass bei der Operation der inoperable Tumor als Quercoloncarcinom angesprochen wurde, der Erfolg dauernd und schwand der Tumor so vollständig, dass bei der 18 Monate später vorgenommenen Untersuchung die Patientin gesund und vom Tumor nichts mehr zu fühlen war.

Diese Beobachtung bestätigt somit eine bereits wiederholt constatirte Thatsache. (Ich verweise auf die von v. Hacker und Hochenegg erzielten schönen Erfolge durch Enteroanastomose.) Ich vermuthe, dass es sich um eine Tuberculose des Quercolon gehandelt hat, da es schwer verständlich ist, dass ein so grosses Carcinom sich rückbilden sollte.

Besonders günstig gestaltete sich der Verlauf im dritten Falle von Enteroanastomose. Hier war man sicher, dass kein maligner Tumor vorlag; die Resection der verwachsenen Dünndarmschlinge konnte durch die viel einfachere Ileocolostomie ersetzt werden. Zur Ausschaltung der verwachsenen Darmpartie lag hier durchaus keine Indication vor.

Merkwürdig ist in diesem Falle die Aetiologie. Das Trauma, respective die dadurch entstandenen peritonealen Adhäsionen mussten mit Wahrscheinlichkeit als die Ursache der chronischen Darmstenose und der Koliken angesehen werden.

Der Befund bei der Operation (Durchlöcherung des Netzes) schaffte hiefür Sicherheit.

Bekannt ist es, dass solche Stränge oft Symptome besonders chronischer Darmstenose (v. Hacker, Lauenstein, Alex. Fraenkel u. A.[31]) bedingen können.[32])

[31]) Siehe auch Salzer's letzte Arbeit: Over peritoneale adhaesis. Nederl. Tijdschrift v. geneesk. 1893, I, 692.

[32]) Ueber die durch peritoneale Stränge zu Stande kommenden Verwachsungen zwischen einer Dünndarmschlinge mit der inneren Begrenzung des Leistencanales soll hier nicht weiter berichtet werden. Kurz sei erwähnt, dass ich bisher dreimal Gelegenheit hatte, wegen acut entstandenem Ileus die Lösung solcher Stränge (einmal mit Resection der bereits gangränösen Dünndarmschlinge) zu machen. In allen drei Fällen ist dauernde Heilung erfolgt

Ueber zwei dieser Fälle, welche ich beide in einer Nacht zu operiren Gelegenheit hatte, habe ich seinerzeit kurz der k. k. Gesellschaft der Aerzte in Wien (Sitzung vom 21. März 1890) Mittheilung gemacht.

Der dritte Fall wurde im Januar 1895 in der Utrechter Klinik operirt

In Bezug auf die Technik der Enteroanastomose ist wenig zu erwähnen. Die Fistel wurde zweimal so angelegt, dass der Koth aus dem zu- in das abführende Lumen keinen vorspringenden Darmsporn zu passiren hatte (v. Haeker). Nur im dritten Falle war dies nicht zu vermeiden.

Stets wurde die Darmnaht mittelst Troicart-Nadel und dünner Seide ausgeführt, Nahtbehelfe (Platten, Murphyknopf) kamen niemals zur Anwendung.

Bei aller Anerkennung der Vorzüge des Murphyknopfes[36]) möchte ich gegenüber den so warmen Anempfehlungen, welche die Amerikaner demselben angedeihen lassen (indem sie ihn besonders für die Choleeystenterostomie als unentbehrlich hinstellen), hervorheben, dass ich in allen vier Fällen von Choleeystenterostomie, welche ich bisher auszuführen Gelegenheit hatte, reactionslose Heilung der Gallenblasendünndarmnaht (mittelst Seide ausgeführt), erhielt. In einem dieser Fälle war die Wandung der Gallenblase papierdünn und trotzdem hielten die Nähte gut.

Stets handelte es sich um inoperable Stenosen des Duct. choledochus und bestand eine dringende Indication, die Cholämie zu beheben, was am sichersten und dabei für den Patienten am wenigsten belästigend durch die v. Winiwarter'sche Operation möglich schien und auch erreicht wurde.

Ueber die Indication zur partiellen und zur totalen Darmausschaltung.

Was das Verhältniss der Enteroanastomose (partielle Darmausschaltung) zur totalen Darmausschaltung betrifft, muss wohl vor Allem betont werden, dass die Enteroanastomose die viel einfachere, also kürzer dauernde Operation ist, was bei schwachen Personen besonders in Betracht kommt.

Weiters hat es sich gezeigt, dass durch die Enteroanastomose allein der Tumor nicht nur im Wachsthum stehen bleiben, sondern sich verkleinern kann; die Beschwerden nicht maligner Strieturen (Tuberculose, Katarrh, Stenose, Knickung) sogar vollständig verschwinden können (v. Haeker, Hochenegg und Andere).

Endlich muss noch zu Gunsten der partiellen gegenüber der totalen Darmausschaltung hervorgehoben werden, dass bei ersterer jede Fistelbildung unterbleibt und das weiterwachsende Carcinom dem Patienten selbst noch für einige Zeit verborgen bleiben kann (v. Haeker).

In dem ersten oben erwähnten Falle wuchs ja in der That der Tumor zur Fistel heraus und zerfiel theilweise nekrotisch.

---

[36]) Ich verweise unter anderen auf die trefflichen Resultate, welche Brenner mit dem Murphyknopfe erhalten hat. Wiener klin. Wochenschrift. 1895, Nr. 44.

Gerade zur Heilung von Kothfisteln jedoch wird sich, wie Salzer und Hochenegg richtig hervorheben, die totale Ausschaltung immer mehr Anhänger erwerben, indem die ideale Operation (Resection) nur zu oft auf unüberwindliche Schwierigkeiten stösst und die einfache Enteroanastomose eben unzureichend ist.

In meinem ersten noch in Wien operirten Falle von totaler Darmausschaltung wäre gewiss durch die einfache Enteroanastomose die Kothfistel nicht versiegt. Dasselbe hat der Verlauf bei Fall II (in Wien operirt) direct bewiesen und in gleicher Weise der Fall Körte's.

Weiters möchte ich das totale Verschwinden der Schmerzen hervorheben, gerade dort, wo das Carcinom zur Fistel herauswucherte.

Diese Schmerzlosigkeit ist hauptsächlich dem vollständigen Ausgeschaltetsein der Stenose zuzuschreiben; bei einer partiellen Ausschaltung allein kann immer noch die Strictur durch die Kothpassage gereizt, also daselbst bestehende Fissuren unterhalten und so der Schmerz erzeugt, ferner bestehende Blutung in den Darmcanal aufrecht erhalten werden (vide meinen ersten Fall von Enteroanastomose).

Es frägt sich eben, welches Symptom im concreten Falle für den Patienten das lästigste ist: lancinirende Schmerzen, eventuell Blutungen in den Darm, die trotz Enteroanastomose fortbestehen können, oder Schmerzlosigkeit, dafür längere Operation mit Fistelbildung nach aussen und eventuelles Herauswachsen des Carcinoms.

Weitere Erfahrungen müssen darüber noch entscheiden.

In allen Fällen, wo der Chirurg zweifelhaft ist, ob die einfache Enteroanastomose oder die immerhin complicirte Darmausschaltung gemacht werden soll, möge besonders bei schwachen Individuen die partielle Ausschaltung ausgeführt werden, und die eventuelle totale Ausschaltung, falls sich die partielle als unzulänglich erweist, einer zweiten Operation vorbehalten bleiben. In einem dritten Acte kann möglicherweise die Resection der Stenose erfolgen!

Daneben gibt es noch Fälle von grossen Tumoren (mit Stenosenerscheinungen) der Därme mit und ohne Kothfisteln, in welchen bei der Laparotomie die Dünndärme auf ein Conglomerat verwachsen erscheinen (Tuberculose des Peritoneums und der Darmwandung). Dann kann die Orientirung unmöglich werden. Ich erinnere mich an solch einen Fall, den ich am Sectionstische gesehen habe, woselbst es dem Obducenten nach Herausnahme der Eingeweide erst nach langem Suchen gelang, sich zu orientiren.

Solche Fälle sind inoperabel und besonders dann schrecklich für den Patienten, wenn Kothfisteln damit verbunden sind. In zwei solchen Fällen von spontan aufgetretenen Kothfisteln (nach Tuberculose) blieben meine wiederholten Eingriffe ohne Erfolg.

In einem Falle folgte schliesslich nach dreimaliger Resection (Keilwandresection aus der Flexur) Exitus an Larynxphthisis.

Im anderen entfernte ich zweimal die im Quercolon gelegene Kothfistel (einmal durch eine Keil-, das anderemal durch eine Continuitätsresection) und leider trat jedesmal nach 10—14 Tagen die Kothfistel wieder auf. Da bei der Operation die Wandung des Dünn-, besonders aber des Dickdarms sich an vielen Stellen von hanf- bis haselnussgrossen tuberculösen Infiltrate eingenommen erwies, musste ich von einem weiteren operativen Eingriffe absehen und die Kothfistel als (vorderhand wenigstens) inoperabel erklären.

Wie trefflich die Ausschaltung auf erkrankte Darmpartien wirkt, beweisen zur Genüge die vortrefflichen Resultate der Gastroenterostomie.

Zur Ergänzung der Mittheilung, welche ich am letzten Chirurgencongresse über Combination von Gastroenterostomie mit Pylorusausschaltung machte,[37]) sei hier hervorgehoben, dass die beiden daselbst erwähnten, im Juli 1894 wegen schwerer Pylorusstenose nach dieser Methode operirten Männer sich andauernd wohl befinden.[38])

Ebenso ist die Frau, welche zur selben Zeit wegen einer Stenose von Cardia und Pylorus nach der Methode von Witzel jejunotomisirt wurde, andauernd wohlauf, hat an Gewicht noch zugenommen und denkt daran, sich die Fistel schliessen zu lassen.

Ueber die Indication zur Resection, Darmausschaltung und Bildung eines Anus praeternaturalis.

Nochmals sei hervorgehoben, was bereits eingangs betont wurde, dass die Resection dort, wo sie leicht und ohne besondere Gefahr für den Patienten ausgeführt werden kann, als die ideale Methode allen anderen gegenüber den Vorzug verdient.

(So habe ich z. B. bei incarcerirten Hernien mit Gangrän des Darmes niemals Veranlassung gehabt. die Helferich'sche Enteroanastomose zu bilden, sondern war mit der primären Resection sehr zufrieden.)

In der Mehrzahl der Fälle jedoch entscheidet der Befund bei der Operation (indem der Tumor mehr verwachsen sich erweist, als man gedacht hatte, Metastasen der Drüsen sich

---

[37]) Ueber Ausschaltung inoperabler Pylorusstricturen nebst Bemerkungen über die Jejunostomie. v. Langenbeck's Archiv. 1895, Bd. 50, Heft 4.

[38]) In Bezug auf Details verweise ich auf jene Arbeit. Ich sah beide Patienten zu Beginn Februar 1896 in Wohlsein.

finden, die man früher nicht nachweisen konnte oder endlich derselbe nicht maligner Natur zu sein scheint) zu Gunsten der partiellen oder totalen Darmausschaltung.

Die damit erzielten Erfolge muntern dazu auf, mit der Anlage des Anus praeternaturalis möglichst sparsam zu sein.

Leider bleiben immer noch genug Fälle übrig, in welchen blos dieser Ausweg möglich ist. Zwei Kategorien von Erkrankungen habe ich dabei besonders im Auge: Die ausgedehnte Gangrän einer grösseren Darmpartie bei innerer Incarceration (Volvulus) und die Flexurcarcinome.

Im ersten Falle wird meist secundär der Anus praeternaturalis, sei es durch Darmausschaltung, sei es durch Resection geheilt werden können. Zur Anlegung eines temporären Anus praeternaturalis wird man sich ja leicht entschliessen.

Grössere Flexurtumoren, vor Allem das Carcinom der Flexur bilden aber, solange das Nicoladoni'sche Verfahren [39]) nicht angewendet werden kann, auch fürderhin das Hauptindicationsgebiet des Anus praeternaturalis.

Die Anlegung des definitiven Anus praeternaturalis erfolgt dann am zweckmässigsten wohl in zwei Zeiten und so, dass das Lumen der Flexur quer durchschnitten und beide Lumina eingenäht werden. (Madelung, Maydl).

Das Versenken des blind vernähten distalen Lumens in der Absicht, dem Carcinom möglichst Ruhe zu gönnen (Schinzinger, Madelung), ist nur dann empfehlenswerth, wenn jeder Zweifel darüber ausgeschlossen ist, was zu- und was abführendes Stück ist. Die interessanten Beobachtungen Kappeler's [40]) lehren, dass bei langem Mesocolon, sowie Mesoflexur leicht Irrungen zu Stande kommen, welche dem Patienten verhängnissvoll werden können.

---

[39]) Nicoladoni hat bekanntlich unter dem Titel: Idee einer Enteroplastik (Wiener med. Presse. 1886) zwei sehr sinnreiche Verfahren vorgeschlagen, wodurch selbst grosse Flexurcarcinome exstirpirt werden könnten, ohne dem Patienten einen Anus praeternaturalis anzulegen. Bei dem einen ist eine doppelte Darmnaht nöthig und muss die Valvula Bauhinii in retrograder Richtung von den Fäces passirt werden. Bei dem zweiten Verfahren ist eine dreifache Darmnaht auszuführen. Ich habe wiederholt beide Vorschläge an Thieren erprobt und gesehen, dass besonders das zweite sich gut ausführen lässt. Zum ersten Verfahren wird man sich (selbst wenn, wie Nicoladoni gezeigt hat, die Valvula Bauhinii durch eine Kornzange zerstört werden kann), deshalb nicht leicht entschliessen, weil Mall, Kirstein und Kanders gezeigt haben, dass man nicht ohne Gefahr den Darm umdrehen dürfe, da dort, wo die Fäces in antiperistaltischer Richtung den Darm passiren müssen, an Stelle der proximalen Naht eine mächtige Erweiterung sich bildet, was ich auch in einem einschlägigen Versuche gesehen habe. Betonen möchte ich, dass ich nach dem zweiten Nicoladoni'schen Verfahren die Versuchsthiere am Leben erhalten konnte, ja eines nach drei Monaten im besten Wohlsein getödtet wurde, während ein noch vor Kurzem nach der ersten Methode operirtes Thier an chronischem Ileus starb.

[40]) Einige Bemerkungen zur Colotomie. Correspondenzblatt für Schweizer Aerzte. 1892.